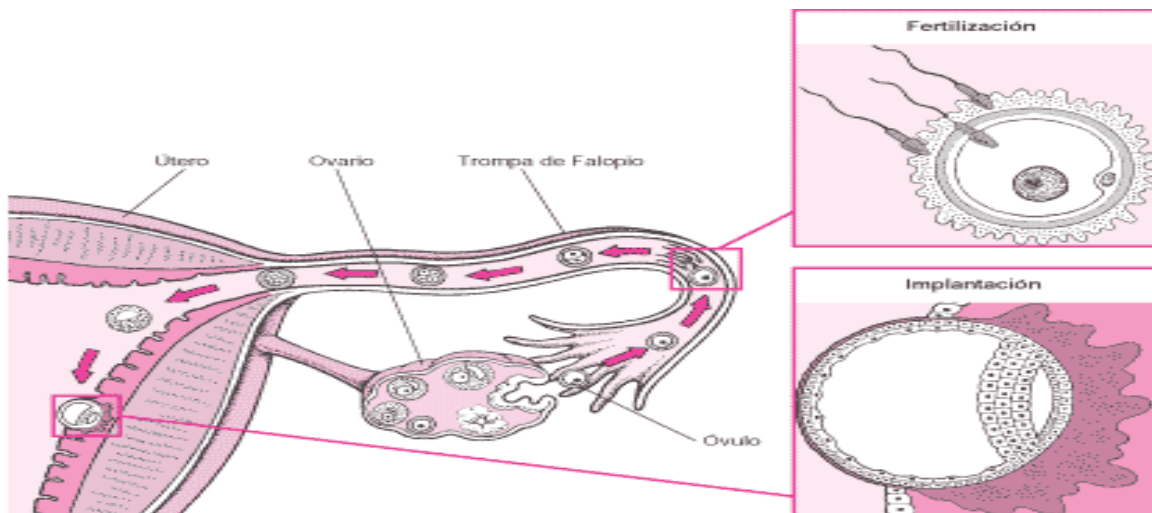


IMPLANTACIÓN

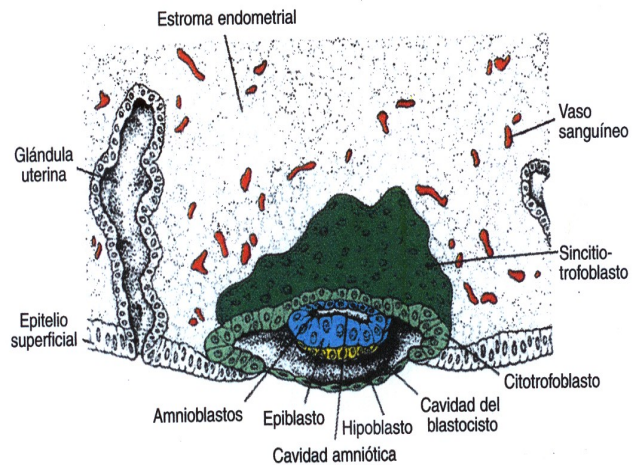
DISCO GERMINATIVO BILAMINAR: Segunda semana de desarrollo

La implantación del blastocisto finaliza durante la segunda semana. A medida que tiene lugar este proceso, se producen cambios morfológicos en el embrioblasto que originan un disco embrionario bilaminar compuesto de Epiblasto e Hipoblasto. El disco embrionario da lugar a las capas germinales que forman todos los tejidos y órganos del embrión. Las estructuras extraembrionarias que se forman durante la segunda semana, son la cavidad amniótica, el amnios, el saco vitelino, el tallo de conexión y el saco corionico. A continuación se describe día por día los principales acontecimientos que tienen lugar durante la segunda semana, sin que implique que embriones con el mismo tiempo de desarrollo tengan la misma rapidez en su crecimiento.



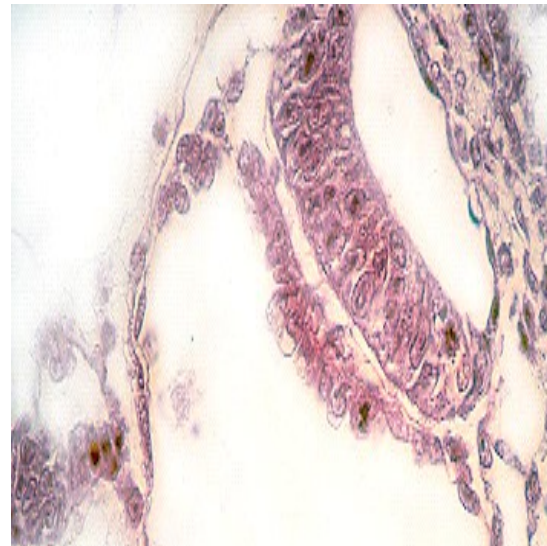
DIA 8:

La implantación del blastocisto, que se inicia a finales de la primera semana, termina hacia el final de la segunda semana. El blastocisto se encuentra parcialmente incluido en el tejido (estroma) endometrial. En la zona situada sobre la masa celular interna, el trofoblasto se ha diferenciado en dos capas: a) una capa interna de células mononucleadas, el **citotrofoblasto**, y b) una zona externa multinucleada sin límites celulares netos, el **sincitiotrofoblasto**. Se observan figuras mitóticas en el citotrofoblasto, pero no en el sincitiotrofoblasto. Las células del citotrofoblasto se dividen y emigran hacia el sincitiotrofoblasto, donde se fusionan y pierden sus membranas celulares. El sincitiotrofoblasto erosivo, es el responsable de invadir el tejido endometrial, que contiene a los capilares y glándulas endometriales.



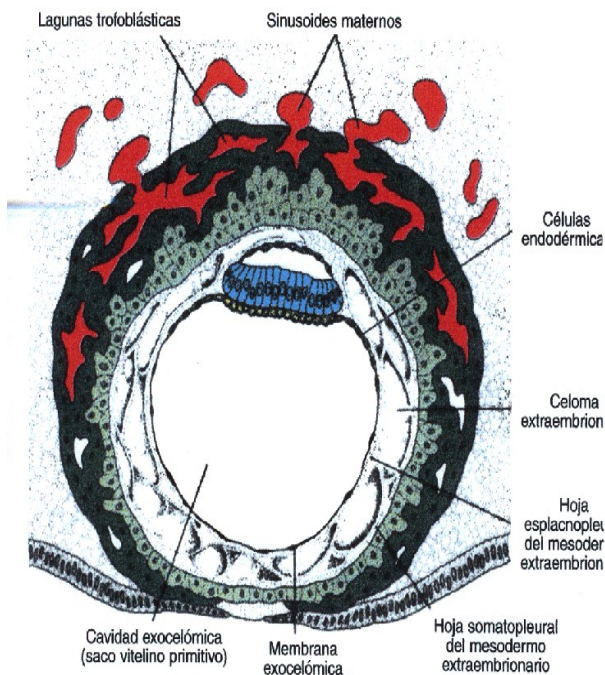
A medida que esto sucede, el blastocisto se incluye lentamente en el endometrio. Las células sincitiotrofoblásticas desplazan a las células endometriales en la zona central del lugar de implantación. Estas células sufren procesos de apoptosis (muerte celular programada), facilitando la invasión del endometrio durante la implantación. En este proceso participan las enzimas proteolíticas producidas por el sincitiotrofoblasto, así como prostaciclina derivada de COX-2 y ligando fas presentes en el lugar de implantación

Las células de la masa celular interna o embrioblasto también se diferencian en dos capas: a) una capa de células cubicas pequeñas próximas a la cavidad del blastocisto, la **capa hipoblástica**; y b) una capa de células cilíndricas altas, adyacente a la cavidad amniótica, la **capa epiblastica**. Estas capas forman en conjunto un disco plano, **el disco germinativo bilaminar**. Al mismo tiempo, en el interior del Epiblasto aparece una pequeña cavidad, que después se agranda para convertirse en la **cavidad amniótica**. Las células epiblasticas adyacentes al citotrofoblasto de denominan **amnioblastos**, y junto con el resto del Epiblasto forman el revestimiento de la cavidad amniótica. El estroma endometrial contigua al sitio de implantación es edematosa y muy vascularizada. Las glándulas tortuosas y voluminosas, secretan glucógeno y moco en abundancia.



DIA 9:

El blastocisto se ha introducido mas profundamente en el endometrio y un coagulo de fibrina cierra la solución de continuidad en el epitelio superficial. El trofoblasto muestra progresos importantes en su desarrollo sobre todo en el polo embrionario, donde aparecen en el sincitiotrofoblasto vacuolas (espacios) aisladas. Cuando los espacios se fusionan forman grandes lagunas, por lo cual a esta fase del desarrollo se denomina **periodo lacunar (lagunar)**. El sincitiotrofoblasto produce una hormona, la gonadotrofina corionica humana (hCG), que pasa a la sangre materna a través de las lagunas del sincitio. La hCG mantiene la actividad hormonal del cuerpo lúteo en el ovario durante el embarazo y constituye el fundamento de las pruebas de embarazo.



Mientras tanto, en el polo abembrionario, células aplanadas que probablemente se originaron en el Hipoblasto forman una delgada membrana, la membrana exocelómica (membrana de Heuser), que reviste la superficie interna de citotrofoblasto. Esta membrana, junto con el Hipoblasto, constituyen el revestimiento de la **cavidad exocelómica o saco vitelino primitivo**

DIA 11 Y 12:

Alrededor de estos días, el blastocisto se encuentra incluido por completo en el estroma endometrial, y el epitelio superficial cubre casi enteramente el defecto original de la pared uterina. El blastocisto forma ahora una ligera protrusión en la luz del útero. El trofoblasto se caracteriza por espacios lagunares en el sincitio que dan lugar a una red intercomunicada. Esta red es particularmente notable en el polo embrionario; sin embargo, en el polo abembrionario el trofoblasto aun esta compuesto sobre todo por células citotrofoblasticas.

Al mismo tiempo las células del sincitiotrofoblasto se introducen mas profundamente en el estroma endometrial y erosionan el revestimiento endotelial (capa interna) de los capilares maternos. Estos capilares que se hallan congestionados y dilatados, reciben el nombre de **sinusoides**. Las lagunas sincitiales se tornan entonces continuas con los sinusoides y la sangre materna penetra en el sistema lagunar. A medida que el trofoblasto erosiona cada vez más sinusoides la sangre materna comienza a fluir por el sistema trofoblastico estableciéndose la **circulación uteroplacentaria**.

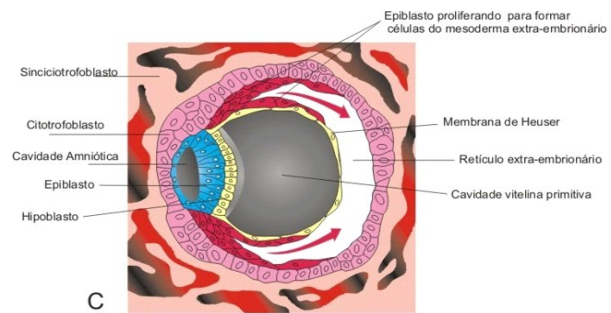
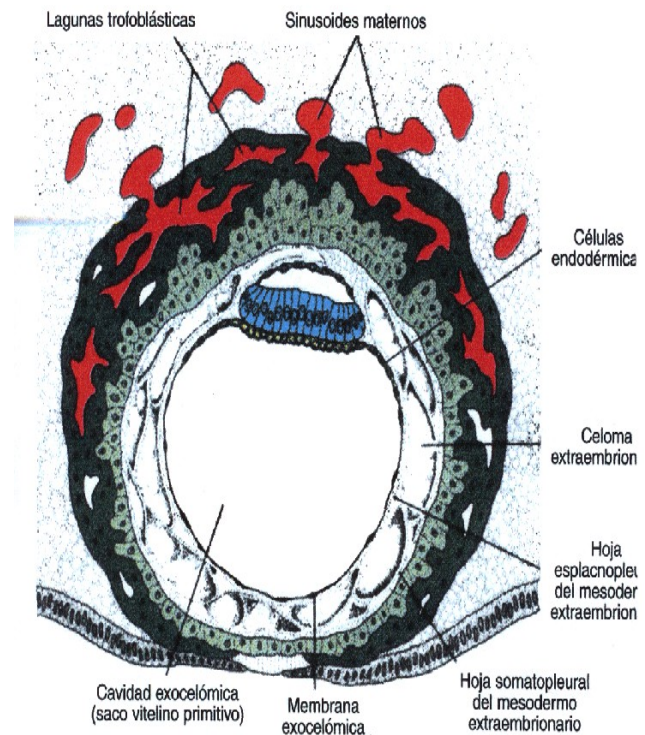


Ilustración 2: proliferacion del mesodermo extraembrionario (flechas rojas)

Entretanto, una nueva población celular aparece entre la superficie interna del citotrofoblasto y la superficie externa de la cavidad exocelómica. Estas células derivan de las células del saco vitelino y forman un tejido conectivo laxo y delicado, el **mesodermo extraembrionario**, que llega a ocupar todo el espacio entre el trofoblasto por fuera y el amnios y la membrana exocelómica por dentro. Poco después se forman grandes cavidades en el mesodermo extraembrionario, las cuales, al confluir, dan lugar a un nuevo espacio que recibe el nombre **celoma extraembrionario o cavidad corionica**. Este espacio rodea el saco vitelino primitivo y la cavidad amniótica, excepto donde el disco germinativo esta unido al trofoblasto por el pedículo de fijación. El mesodermo extraembrionario que reviste al citotrofoblasto y al amnios se denomina **hoja somatopleural del mesodermo extraembrionario**; el que cubre el saco vitelino se conoce como **hoja**

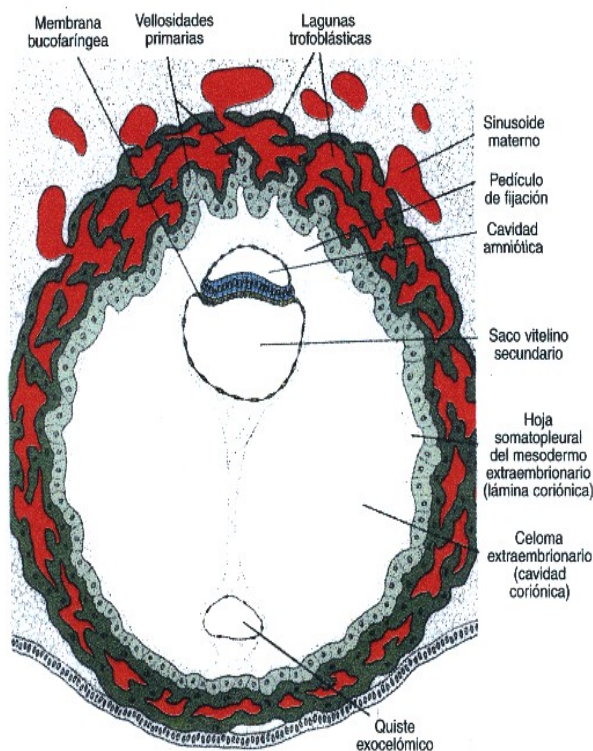


esplacnopleural del mesodermo extraembrionario.

El crecimiento del disco germinativo bilaminar es relativamente lento en comparación con el del trofoblasto; por esta razón es todavía muy pequeño (0,1 a 0,2 mm). Mientras tanto, las células del endometrio se han tornado poliédricas y contiene abundantes lípidos y glucógeno; os espacios intercelulares están ocupados por el liquido extravasado y el tejido es edematoso. Estos cambios, llamados reacción decidual, se circunscriben al principio a la zona inmediata adyacente al sitio de implantación, pero pronto abarca todo el endometrio.

DIA 13:

En esta fecha la solución de continuidad en el endometrio generalmente ha desaparecido. Sin embargo algunas veces se presenta una hemorragia en el sitio de implantación como consecuencia del aumento del flujo sanguíneo hacia los espacios lagunares. Como esta hemorragia se produce alrededor de los 28 días del ciclo menstrual, puede confundirse con el sangrado menstrual normal y causar errores en la determinación de la fecha esperada del parto.



Observese la gran cavidad corionica en el que se encuentra flotando el embrión unido al citotrofoblasto por el pedículo de fijación

El trofoblasto esta caracterizado por la presencia de estructuras vellosas. Las células del citotrofoblasto proliferan localmente, se introducen en el sincitiotrofoblasto y forman columnas celulares rodeadas de sincitio. Las columnas celulares con revestimiento sincitial reciben el nombre de **vellosidades primarias**.

Entretanto, el hipoblasto produce otras células que emigran hacia el interior de la membrana exocelómica. Estas células proliferan y forman poco a poco un nueva cavidad dentro de la cavidad exocelómica, que se denomina **saco vitelino secundario o saco vitelino definitivo**. Este saco vitelino es mucho menor que la cavidad exocelómica original o saco vitelino primitivo. Durante su formación quedan segregadas porciones apreciables de la cavidad exocelómica, las cuales están representadas por los llamados **quistes exocelómicos**, que se advierten a menudo en el celoma extraembrionario o cavidad corionica.

El celoma extraembrionario, por su parte, se expande y forma una gran cavidad llamada **cavidad corionica**. El mesodermo extraembrionario que reviste el interior del citotrofoblasto se denomina, entonces, **placa o lamina corionica**.

El único sitio donde el mesodermo extraembrionario atraviesa la cavidad corionica es en el **pedículo de fijación**. Con el desarrollo de los vasos sanguíneos el pedículo se convierte en el cordón umbilical

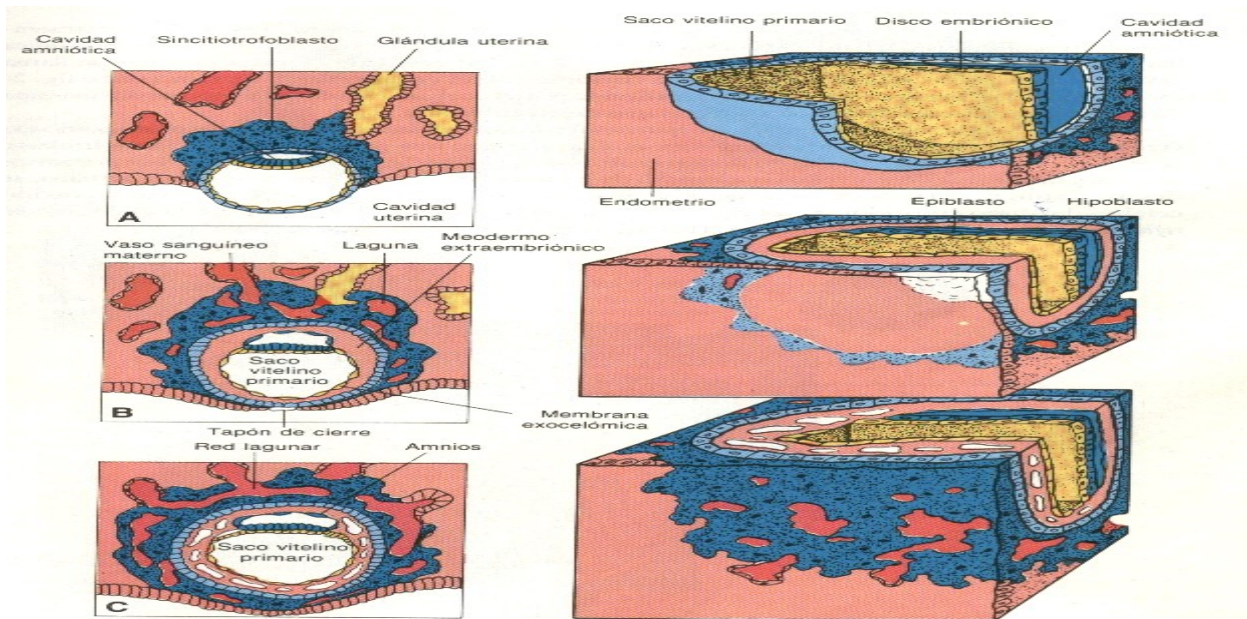


Ilustración 4: Vista tridimensional de la implantación del blastocisto y la formación de sus diversas estructuras

IMPLANTACIÓN ANORMAL

El sincitiotrofoblasto es el responsable de la producción de la hCG. Al final de la segunda semana se ha producido una cantidad suficiente de esta hormona como para ser detectada por radioinmunoensayo, y sirve de base para las pruebas de embarazo.

Como el 50% del genoma del embrión que se está implantando corresponde al padre, representa un cuerpo extraño que potencialmente debería ser rechazado por el sistema inmunológico de la madre. Datos actuales sugieren que una combinación de factores protege al producto de la concepción, entre ellas la producción de **citocinas y proteínas inmunosupresoras y la expresión de una molécula, poco común, del complejo mayor de histocompatibilidad clase IB (HLA-G)**, que bloquea el reconocimiento del producto de la concepción como un tejido extraño. Si la madre ha tenido alguna enfermedad autoinmune, como lupus eritematoso sistémico, los anticuerpos generados por la enfermedad podrían atacar al embrión y producir su rechazo.

A veces la implantación se produce en sitios anómalos fuera del útero. En condiciones normales, el blastocisto humano se implanta en la pared anterior o posterior del cuerpo uterino. En ocasiones lo hace cerca del orificio interno del cuello, de modo que en etapas posteriores del desarrollo, la placenta se superpone al orificio (**placenta previa**) y causa una hemorragia grave, que puede poner en peligro la vida, en la segunda parte de la gestación y durante el parto.

También puede ocurrir que la implantación tenga lugar fuera del útero, lo cual originaría un **embarazo extrauterino o embarazo ectópico**. Los embarazos ectópicos pueden ocurrir en cualquier parte de la cavidad abdominal, el ovario o la trompa uterina. No obstante, el 95% de los embarazos ectópicos se producen en la trompa uterina y en su mayor parte están localizados en la ampolla. En la cavidad abdominal el blastocisto se fija mas frecuentemente en el revestimiento peritoneal del fondo de saco rectouterino o de Douglas.

El blastocisto puede implantarse en el peritoneo intestinal o en el epiplón. En ocasiones, se desarrolla en el ovario y causa un embarazo ovárico primario. La mayor parte de los embarazos ectópicos terminan con la muerte del embrión alrededor del segundo mes de gestación, y ocasiona hemorragia grave y dolor abdominal en la madre.

SITIOS ANORMALES DE IMPLANTACION

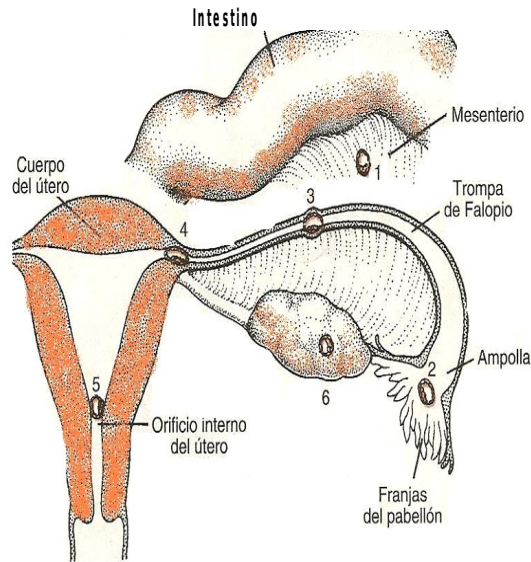
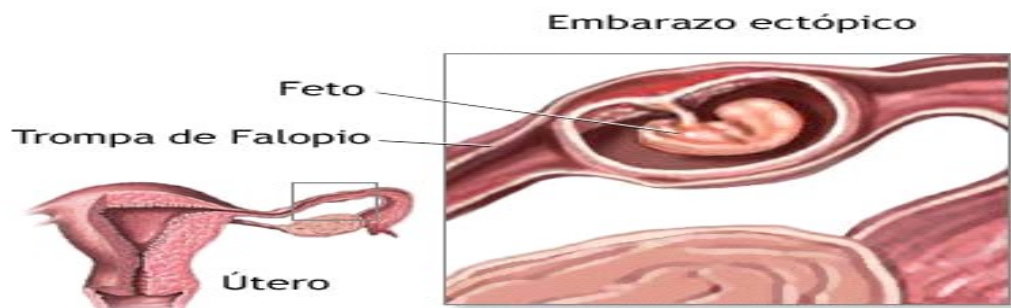


Ilustración 5: Embarazo ectopico y placenta previa (5)



ADAN

Ilustración 6: Embarazo ectopico tubarico

Los blastocistos anormales son comunes. Es probable que la mayor parte de ellos no causen signo alguno de embarazo, ya que el trofoblasto es tan deficiente que el cuerpo lúteo no persiste. Estos embriones normalmente son la causa de abortos espontáneos. No obstante, en algunos casos se desarrolla el trofoblasto y forma membranas placentarias, a pesar de que exista escaso o nulo tejido embrionario. A esto se conoce como **mola hidatiforme**. Las molas secretan grandes cantidades de hCG y pueden producir tumores benignos o malignos (mola invasiva, coriocarcinoma). Es frecuente, también, la insuficiencia reproductiva preimplantación o postimplantación, aún en mujeres fértiles en condiciones óptimas para el embarazo, el 15% de los ovocitos no son fecundados, y del 10 a 15% comienzan la segmentación pero no llegan a la implantación.

GASTRULACIÓN

DISCO GERMINATIVO TRILAMINAR: Tercera semana del desarrollo

GASTRULACIÓN: Formación del Ectodermo, Endodermo y el mesodermo embrionarios

El fenómeno más característico que se produce durante la tercera semana de gestación es la Gastrulación, proceso mediante el cual se establece las tres capas germinativas (**ectodermo, mesodermo y endodermo**) en el embrión, lo que constituye el inicio de su **morfogénesis** (desarrollo de la forma del cuerpo) y donde las proteínas morfogenéticas del hueso (PMH) desempeñan un papel fundamental. La gastrulación comienza con la formación de la línea primitiva en la superficie del Epiblasto. En un principio, la línea está poco definida pero en el embrión de 15 a 16 días se advierte claramente como un surco angosto limitada a los lados por zonas algo salientes. El extremo cefálico de esta línea, el **nódulo primitivo**, es la zona ligeramente elevada alrededor de la fosita primitiva. Las células del Epiblasto migran hacia la línea primitiva. Cuando alcanzan la región de la línea primitiva adquieren una forma de redoma, se desprenden del Epiblasto y se deslizan debajo de este. Este movimiento hacia adentro se llama invaginación.

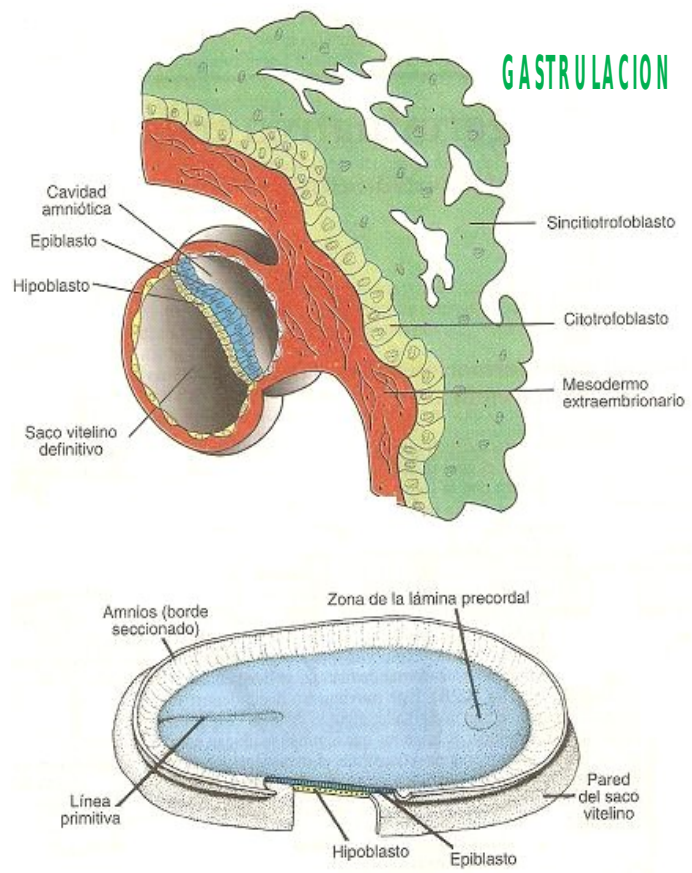
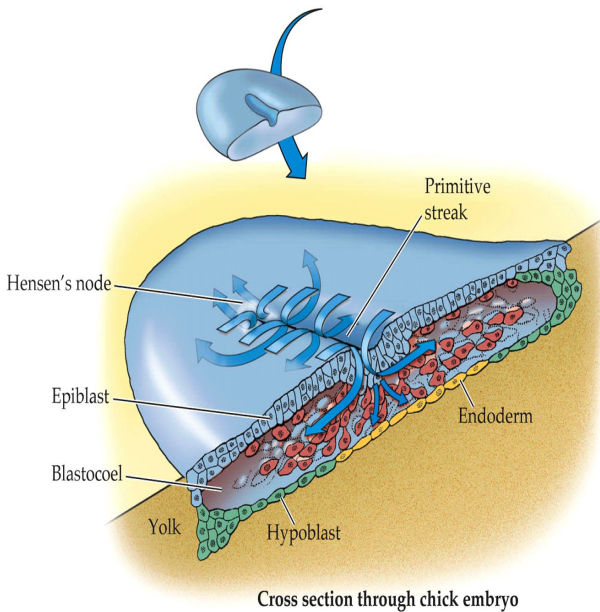


Ilustración 7: Formación de la línea primitiva en la región caudal del epiblasto

La migración y especificación celulares son controladas por el factor de crecimiento 8 (FGF8),

sintetizado por las mismas células de la línea primitiva. Ese factor de crecimiento controla el movimiento celular mediante la regulación negativa de **cadherina E**, proteína que normalmente une a las células epiblasticas entre si.



El FGF8 luego controla la especificación celular hacia mesodermo por la regulación de la expresión de Brachyury (T). Una vez que las células se han invaginado, algunas desplazan al hipoblasto y dan lugar al **endodermo embrionario**, mientras que otras se sitúan entre el Epiblasto y el endodermo, que acaba de formarse para constituir el **mesodermo**. Las células que quedan en el Epiblasto forman el **ectodermo**. De tal modo el Epiblasto por el proceso de gastrulación es el origen de todas las capas germinativas del embrión, y las células de estas capas darán origen a todos los tejidos y órganos del embrión.

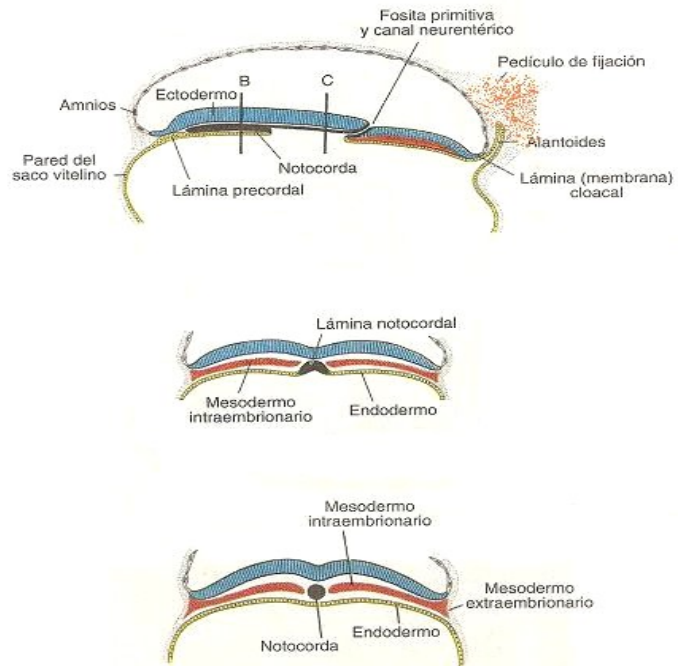
A medida que se suman cada vez más células entre el Epiblasto y el hipoblasto comienzan a propagarse en dirección lateral y cefálica. Poco a poco emigran más allá del borde del disco y establecen contacto con el mesodermo extraembrionario que cubre al saco vitelino y al amnios.

Ilustración 8: Invaginación de células epiblasticas por la línea primitiva para formar el **Endodermo** y **Mesodermo**.

En dirección cefálica pasan a cada lado de la placa precordial (mesodermo precordial). Esta placa se forma entre el extremo del notocordio y la membrana bucofaríngea, y deriva de algunas de las primeras células que migran a través del modulo en dirección cefálica. Mas adelante la placa precordial (mesodermo precordial) tendrá importancia en la inducción del cerebro anterior. La membrana bucofaríngea en el extremo craneal del disco consiste en una pequeña región de células ectodérmicas y endodérmicas fuertemente adheridas que representan el futuro orificio de la cavidad bucal.

FORMACION DEL NOTOCORDIO:

Las células prenotocordales que se invaginan en la región de la fosita primitiva emigran directamente en dirección cefálica hasta alcanzar la placa precordal. Estas células prenotocordales se intercalan en el hipoblasto, de manera que durante un breve periodo la línea media del embrión esta formada por dos capas celulares que constituyen la **placa notocordal**.

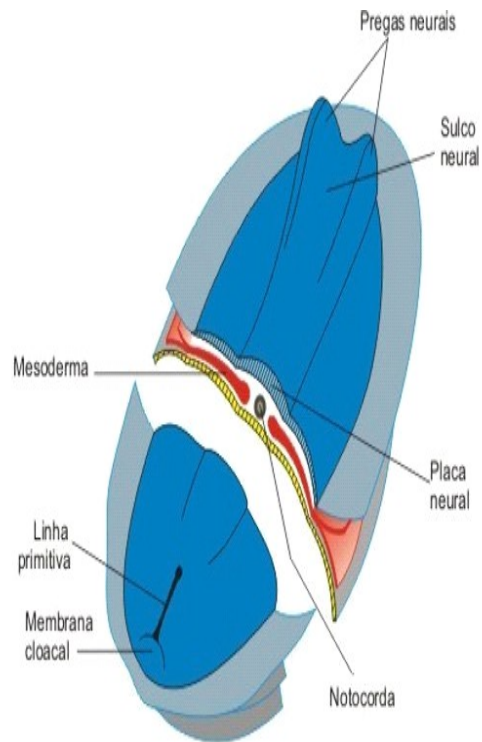


A medida que el hipoblasto es reemplazado por células endodérmicas que se desplazan por la línea primitiva, las células de la placa notocordal proliferan y se desprenden del endodermo y forman un cordón macizo llamado notocordio definitivo, que se encuentra por debajo del tubo neural y sirve de base para el esqueleto axial.

Como la elongación del notocordio es un proceso dinámico, primero se forma el extremo cefálico, y las regiones caudales se agregan a medida que la línea primitiva, adopta una posición mas caudal.

El notocordio y las células prenotocordales se extienden cranealmente hacia la placa precordal (ocupan un área justo caudal a la futura membrana bucofaringea) y caudalmente hasta la fosita primitiva. En el punto donde la fosita forma una indentación en el Epiblasto, el conducto neurenterico conecta temporariamente el saco vitelino con la cavidad amniótica

La membrana cloacal se forma en el extremo caudal del disco embrionario. Tiene una estructura similar a la membrana bucofaringea y esa compuesta por células ectodérmicas y endodérmicas firmemente unidas, sin mesodermo intercalado.



A

Cuando aparece la membrana cloacal, la pared posterior del saco vitelino da origen a un pequeño divertículo que se extiende hacia el pedículo de fijación. Este divertículo, denominado divertículo alantoentérico o alantoides, aparece alrededor del decimo sexto día del desarrollo. Aunque en algunos vertebrados inferiores el alantoides funciona como reservorio de productos de excreción del sistema renal, en el ser humano es rudimentaria pero podría tener alguna relación con anomalías del desarrollo de la vejiga.

MAPAS DE DESTINO ESTABLECIDOS DURANTE LA GASTRULACIÓN:

Se han mapeado las regiones del Epiblasto que migran e ingresan a través de la línea primitiva y se determinaron sus destinos finales. Por ejemplo las células que ingresan a través de la región craneal del nódulo dan origen al notocordio, las que migran a través de los bordes laterales del nódulo y desde el extremo craneal de la línea dan origen al mesodermo paraxial; las células que migran a través de la región media de la línea se convierten en mesodermo intermedio; aquellas que migran a través de la parte caudal de la línea forman la lamina del mesodermo lateral, y las células que migran a través de la parte más caudal de la línea primitiva contribuyen al mesodermo extraembrionario (otro origen de este tejido es el saco vitelino primitivo o hipoblasto)

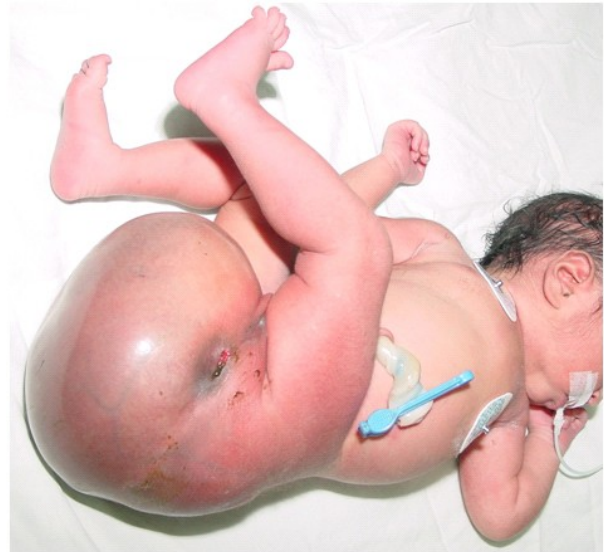

TERATOGENIA ASOCIADA A GASTRULACIÓN

El inicio de la gastrulación es el periodo más sensible a las agresiones teratógenas. En estos momentos se puede trazar el mapa del destino final de diferentes sistemas orgánicos. Por ejemplo el alcohol en dosis elevadas destruye las células de la línea media anterior del disco germinativo y se producen deficiencias de la línea media de estructuras craneofaciales como la **holoprosencefalia**.

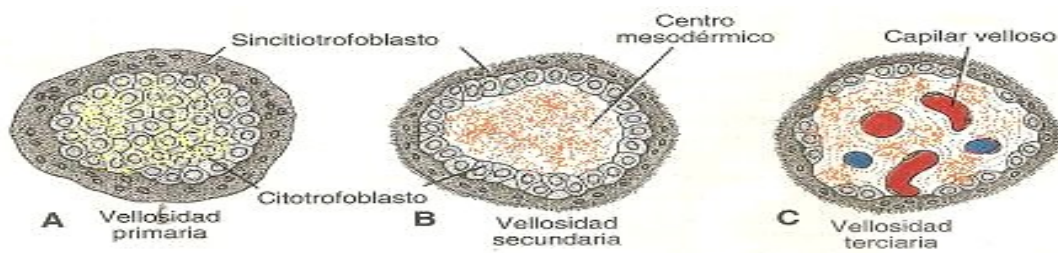
La gastrulación en sí misma puede ser interrumpida por anomalías genéticas o agresiones tóxicas. **La disgenesia caudal (sirenomelia)** constituye el síndrome en el cual la formación de mesodermo es insuficiente en la región más caudal del embrión. Como este mesodermo contribuye a la formación de las extremidades inferiores, el sistema urogenital (mesodermo intermedio) y las vértebras lumbosacras, aparecen anomalías en esas estructuras.

En ocasiones persisten restos de la línea primitiva en la región sacrococcígea. Estos grupos de células pluripotentes proliferan y forman tumores, denominados **teratomas sacrococcígeos**, que a menudo contienen tejidos derivados de las tres capas germinativas. Este tipo de tumor es el más común en los recién nacidos



DESARROLLO DEL TROFOBLASTO

Al comienzo de la tercera semana el trofoblasto se caracteriza por la **vellosidades primarias**, formadas por un núcleo citotrofoblástico cubierto por una capa sincitial. En el curso del desarrollo, las células mesodérmicas (mesodermo extraembrionario) penetran en el núcleo de las vellosidades primarias y crecen en sentido de la decidua. La estructura recién formada es una **vellosidad secundaria**.



Dibujos esquemáticos que muestran el desarrollo de las vellosidades coriónicas. **A.** Corte transversal de una vellosidad primaria, donde se ve el núcleo de las células citotrofoblásticas cubierto por una capa de sincitio. **B.** Corte transversal de una vellosidad secundaria con un núcleo de mesodermo cubierto por una sola capa de células citotrofoblásticas, la cual está revestida a su vez por el sincitio. **C.** El mesodermo de la vellosidad presenta algunos de capilares y vénulas.

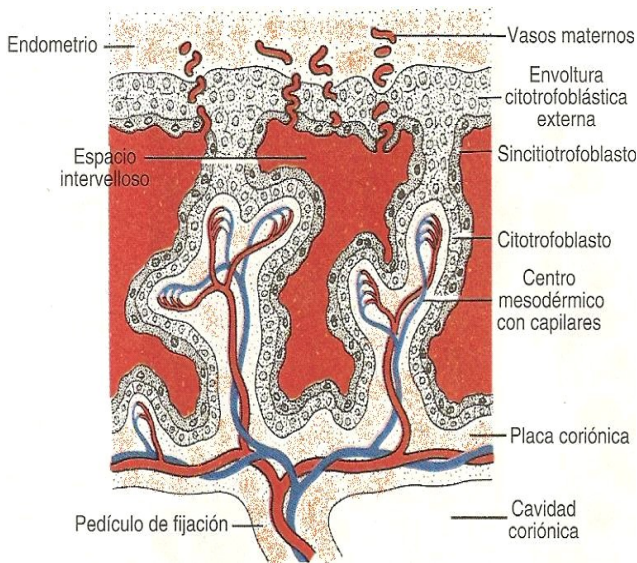


Ilustración 9: Corte longitudinal de una vellosidad placentaria

Al final de la tercera semana, las células mesodérmicas de la parte central de la vellosidad comienzan a diferenciarse en células sanguíneas y vasos sanguíneos de pequeño calibre y se forma el sistema capilar vellosito. En esta etapa, la vellosidad se llama **vellosidad terciaria, corionica o vellosidad placentaria definitiva**. Los capilares de la vellosidad terciaria se ponen en contacto con los capilares que se desarrollan en el mesodermo de la lámina corionica y pedículo de fijación. Estos vasos, a su vez, establecen contacto con el sistema circulatorio Intraembrionario y conectan a la placenta y al embrión. En consecuencia, cuando el corazón comienza a latir a fines de la tercera o comienzos de la cuarta semana de desarrollo, el sistema vellosito esta preparado para proporcionarle al embrión propiamente dicho los elementos nutritivos y el oxígeno necesarios.

Mientras tanto, las células citotrofoblasticas y las vellosidades se introducen progresivamente en el sincitio suprayacente hasta llegar al endometrio materno, donde se ponen en contacto con prolongaciones similares de los troncos vellositos adyacentes y forman una delgada **envoltura citotrofoblástica externa**. Esta envoltura rodea de forma gradual al trofoblasto y une firmemente al saco corionico y al tejido endometrial materno. Las vellosidades que van de la placa corionica a la decidua basal (placa decidual: parte del endometrio donde se formara la placenta), se denominan vellosidades troncales o vellosidades de fijación las que se ramifican a partir de los lados de las vellosidades de fijación son las vellosidades libres o terminales, a través de las cuales tiene lugar el intercambio de nutrientes.

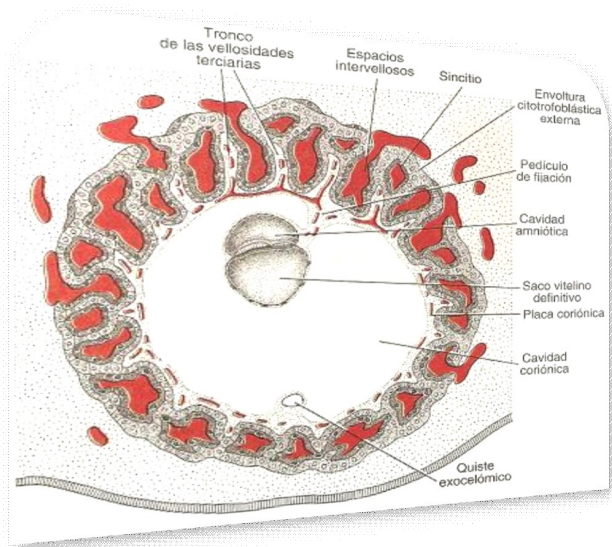


Ilustración 10: Embrión presomita y trofoblasto al final de la tercera semana

La cavidad corionica, al mismo tiempo, se torna mucho más grande y hacia el decimonoveno día el embrión esta unido a su envoltura trofoblástica únicamente por el estrecho **pedículo de fijación**. Este pedículo mas adelante formara parte del **cordón umbilical** que permite la comunicación entre la placenta y el embrión.

Bibliografía y Webgrafía:

Clark, E. *Embriología Humana de Patten, Fundamentos del desarrollo clínico*. Editorial El Ateneo

Langman, J. *Embriología Médica*. Editorial médica Panamerica 9ª Edición

Langman, J. *Embriología Médica*. Editorial médica Panamericana 10ª Edición.

Moore, P. *Embriología Clínica*. Editorial ELSEVIER 7ª Edición

mural.uv.es/alsago/semana_2.html

<http://www.vialattea.net/esperti/php/risposta.php?num=4083>

<http://www.vialattea.net/esperti/php/risposta.php?num=8303>